

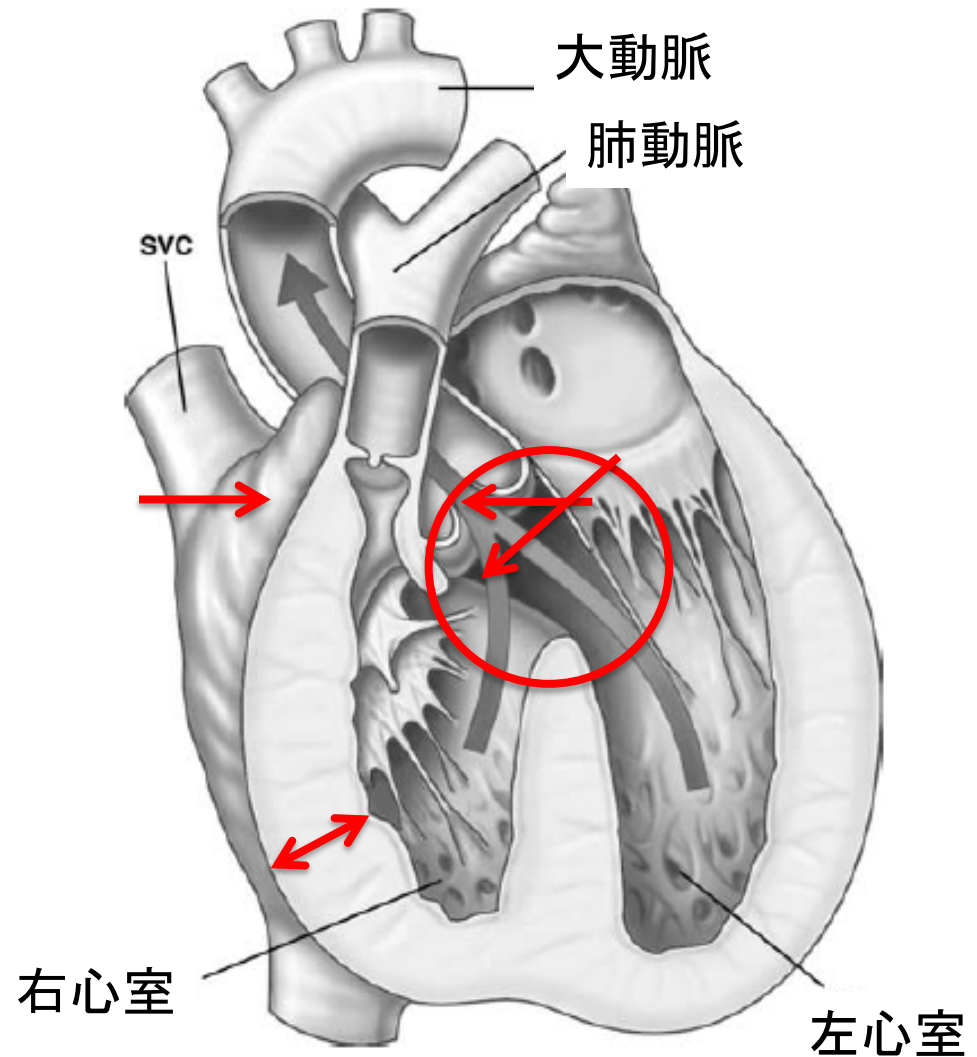
たかがファロー、  
されどファロー。

岡山大学 心臓血管外科  
小谷 恭弘

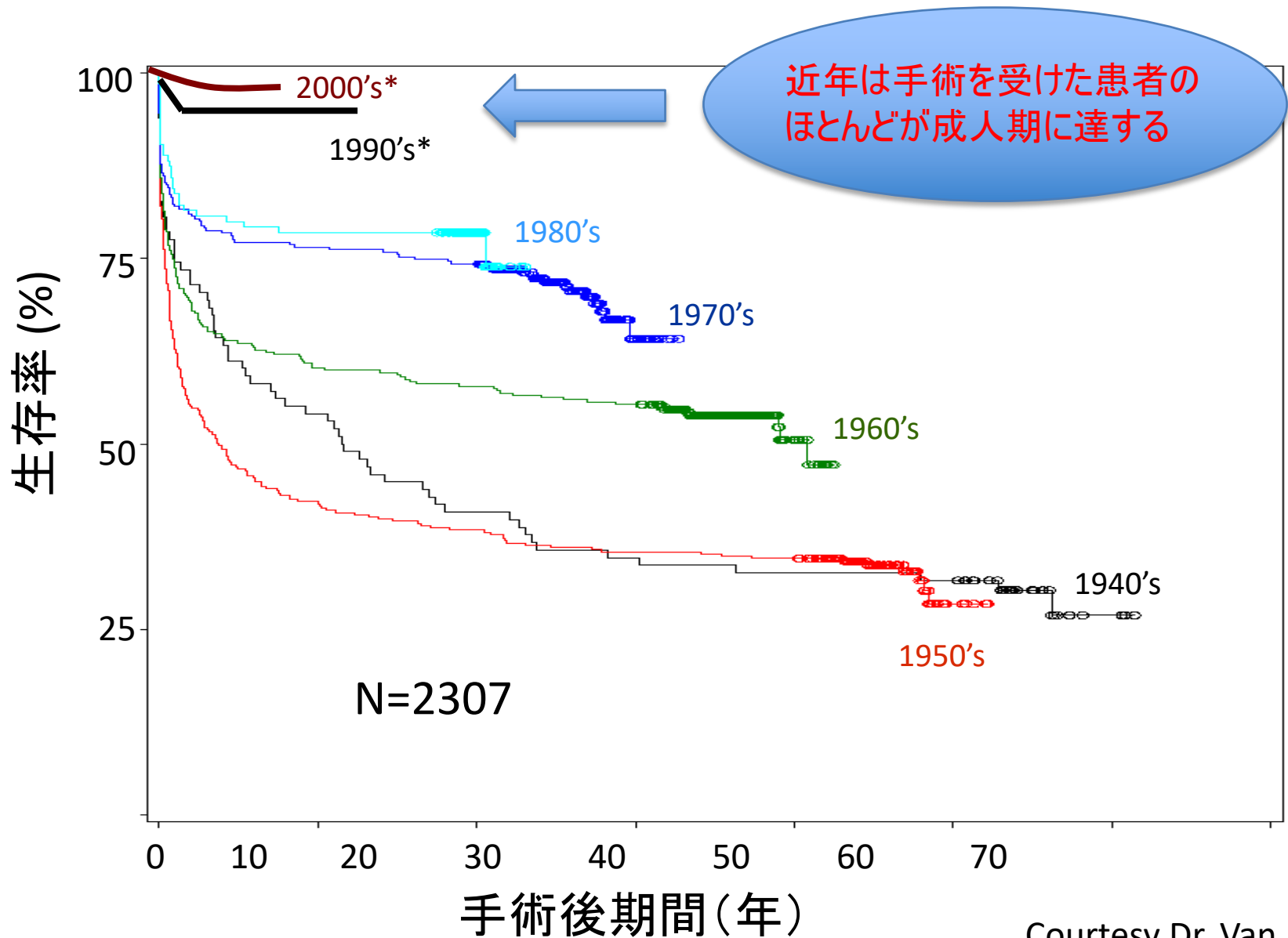
# ファロー四徴症

- 四徴症とは...

1. 心室中隔欠損
2. 肺動脈狭窄
3. 大動脈騎乗
4. 右室肥大



# 乳児期に手術を受けた後の予後



# 術後遠隔期での合併症

## 右心系の異常

- 中等度以上の肺動脈弁逆流 (50%)
- 右室流出路狭窄 (33%)
- 右室拡大／機能不全 (75%)
- 三尖弁逆流: (90%)

## 左心系の異常

- 左室不全 (4%)
- 大動脈基部拡大 (18%)
- 大動脈弁逆流 (50%)

## 臨床症状

- 動悸 (27%)
- 息切れ (21%)

# 肺動脈弁逆流は諸悪の根源！

肺動脈弁逆流

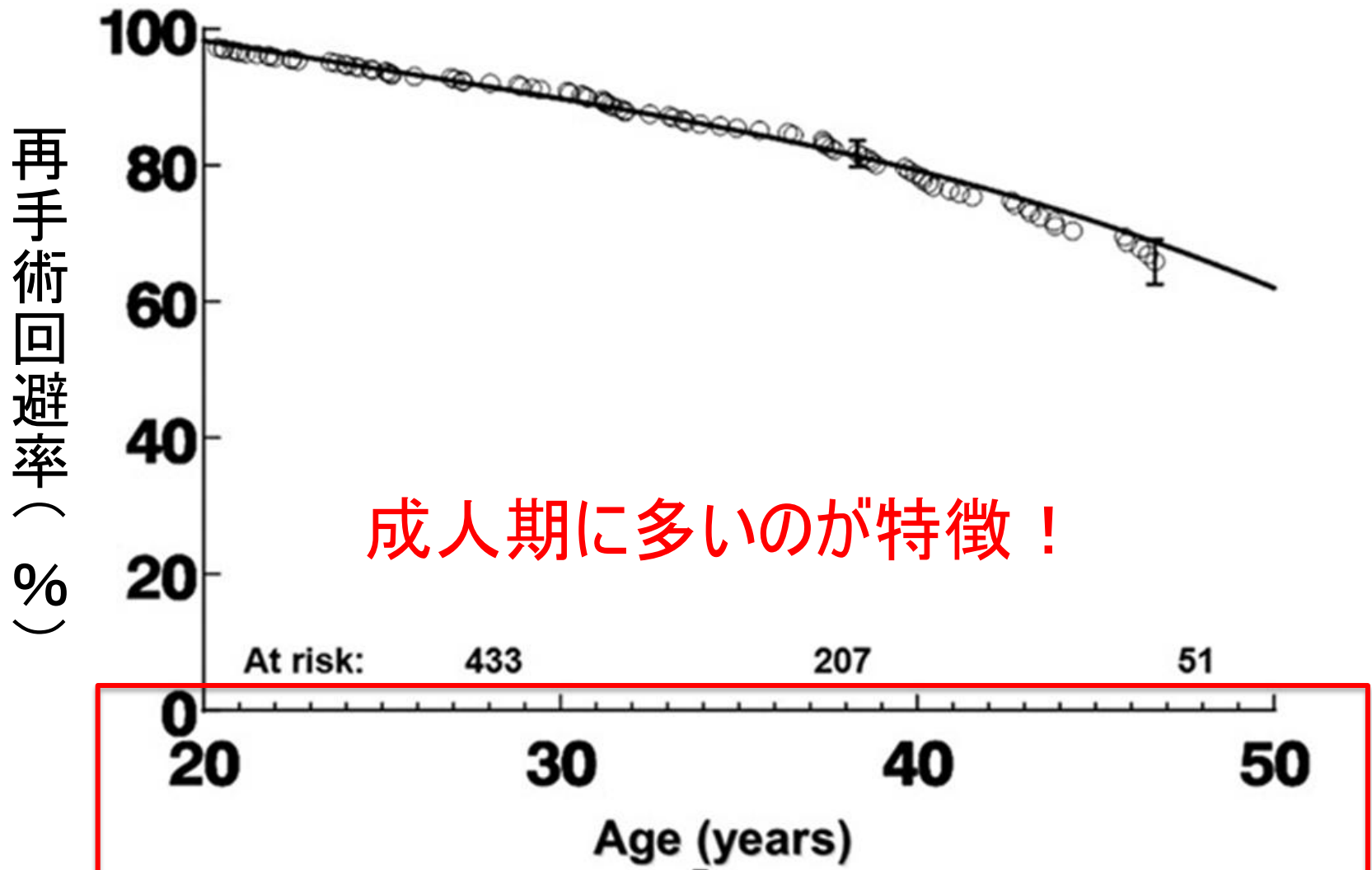


右室拡大



不整脈、運動耐容能低下など

# 再手術の可能性は0.6%/年



# 今回の話の内容

- ファロー四徴症の手術ってどんなもの？
- 術後合併症で気をつけることは？

について、解説いたします。